

Diagnóstico contemporáneo: endoscopia e imágenes en enfermedad ácido-péptica

Aurelio López-Colombo^{1*}  y Nayeli Carmona-Pichardo² 

¹Departamento de Gastroenterología y Endoscopia, Hospital Ángeles Puebla; ²Departamento de Endoscopia, Unidad Médica de Alta Especialidad, Hospital de Especialidades, Centro Médico Nacional General Manuel Ávila Camacho. Puebla, Puebla, México

Resumen

La endoscopia de tubo digestivo alto se considera el método de referencia para el diagnóstico de enfermedad ácido-péptica, ya que además de visualizar las úlceras de manera directa permite la toma de biopsias y el tratamiento de las complicaciones. El diagnóstico y el tratamiento de *Helicobacter pylori* son fundamentales en la enfermedad ulcerosa péptica. Para el diagnóstico de *H. pylori* existen métodos no invasivos, que se utilizan en pacientes con síntomas dispépticos sin datos de alarma, y pruebas invasivas que requieren de la endoscopia para la toma de muestras. La indicación de endoscopia varía de acuerdo con los escenarios clínicos. En el contexto de hemorragia de tubo digestivo se recomienda endoscopia temprana, que permite dar tratamiento según los hallazgos endoscópicos (clasificación de Forrest). Cuando hay vómitos persistentes y sospecha de estenosis péptica se recomienda también realizar endoscopia. En caso de dispepsia, las guías internacionales recomiendan la estrategia de buscar *H. pylori* y tratar en caso de ser positivo. Solo se recomienda endoscopia en individuos mayores de cierta edad, si hay signos o síntomas de alarma, y cuando los síntomas son persistentes a pesar del tratamiento. La tomografía computarizada es el estudio de elección ante la sospecha de úlcera péptica perforada. En pacientes con dolor abdominal en los que se descartó abdomen agudo hay ciertas características tomográficas que pueden sugerir úlcera péptica. Algunos estudios sugieren que la cápsula endoscópica pudiera ser de utilidad para estratificar el riesgo en pacientes con hemorragia de tubo digestivo alto.

Palabras clave: Enfermedad ácido-péptica. Úlcera gástrica. Úlcera duodenal. Endoscopia. Clasificación de Forrest.

Contemporary diagnosis: endoscopy and imaging in peptic ulcer disease

Abstract

Upper gastrointestinal endoscopy is considered the gold standard for the diagnosis of peptic ulcer disease because, in addition to directly visualizing ulcers, it also allows for biopsies and the treatment of complications. Diagnosis and treatment of *Helicobacter pylori* are fundamental in peptic ulcer disease. For *H. pylori* diagnosis, there are non-invasive methods used in patients with dyspeptic symptoms without alarm symptoms, and invasive tests that require endoscopy for sample collection. The indication for endoscopy varies according to the clinical scenario. In the context of gastrointestinal bleeding, early endoscopy is recommended, allowing for treatment based on endoscopic findings (Forrest classification). When there is persistent vomiting and peptic stricture is suspected, endoscopy is also recommended. In dyspepsia, international guidelines recommend testing for *H. pylori* and treating if positive. Endoscopy is only recommended in individuals over a certain age, in cases of red

*Correspondencia:

Aurelio López-Colombo
E-mail: lopez_colombo@yahoo.com

Fecha de recepción: 09-02-2026

Fecha de aceptación: 17-03-2026

DOI: 10.24875/CGM.26000016

Disponible en línea: 12-05-2026

Clín. Gastroenterol. Méx. 2026;2(1):50-55

www.clinicagastroenterologiademexico.com

3081-4928 / © 2026 Asociación Mexicana de Gastroenterología. Publicado por Permanyer. Éste es un artículo *open access* bajo la licencia CC BY-NC-ND (<http://creativecommons.org/licenses/by-nc-nd/4.0/>).

flags, or when symptoms persist despite treatment. Computed tomography is the study of choice when a perforated peptic ulcer is suspected. In patients with abdominal pain in whom an acute abdomen has been ruled out, there are some tomographic features that may suggest a peptic ulcer. Some studies suggest that capsule endoscopy may be useful for risk stratification in patients with upper gastrointestinal bleeding.

Keywords: Peptic ulcer disease. Gastric ulcer. Duodenal ulcer. Endoscopy. Forrest Classification.

Introducción

La endoscopia de tubo digestivo alto se considera el método de referencia para el diagnóstico de enfermedad ácido-péptica. La endoscopia, además de visualizar las úlceras de manera directa, permite la toma de biopsias y el tratamiento de las complicaciones^{1,2}.

La toma de biopsias es fundamental para descartar úlceras de etiología maligna en el estómago. Las biopsias gástricas también son parte del protocolo para búsqueda de *Helicobacter pylori*¹.

En comparación con la prueba de bario de doble contraste, la endoscopia es significativamente más sensible (92 vs. 54%) y específica (100 vs. 91%) para el diagnóstico de úlceras, por lo que en la actualidad ha disminuido el uso de esta técnica de imagen cuando interesa el diagnóstico de úlcera péptica¹.

En el contexto de la enfermedad ácido-péptica, la endoscopia está indicada cuando hay hemorragia de tubo digestivo alto manifestada por hematemesis o melena, o cuando hay vómitos persistentes que pudieran ser ocasionados por estenosis péptica (Fig. 1). La endoscopia, en cambio, no está indicada en caso de abdomen agudo con sospecha de perforación por úlcera péptica.

Si los síntomas son de dispepsia, las guías y consensos internacionales solo recomiendan la realización de endoscopia en pacientes mayores de cierta edad, según la epidemiología regional, en pacientes con datos clínicos o bioquímicos de alarma, o con síntomas persistentes. Las guías no consideran que la realización de endoscopia sea un requisito para el manejo de la dispepsia en los pacientes que acuden para su tratamiento inicial con el médico de primero contacto o el gastroenterólogo³. Esta recomendación se basa en que la prevalencia de la dispepsia es alta y contrasta con la baja frecuencia de hallazgos endoscópicos, con un 85% de endoscopias completamente normales⁴.

Diagnóstico de *Helicobacter pylori*

Se considera que el 90-95% de las úlceras duodenales y el 50-80% de las úlceras gástricas están asociadas a infección por *H. pylori*. Se ha demostrado que

el tratamiento de erradicación de la bacteria disminuye significativamente la recurrencia de la úlcera. Por lo tanto, es fundamental, además de haber realizado el diagnóstico de úlcera péptica, establecer si *H. pylori* está presente y en tal caso dar tratamiento^{1,5}.

Tradicionalmente, los métodos diagnósticos para *H. pylori* se han dividido en invasivos, que requieren la realización de endoscopia, y no invasivos.

Métodos no invasivos

Entre los métodos no invasivos se encuentran la prueba de aliento con urea marcada con ¹³C o ¹⁴C, el antígeno en heces y la serología. En la práctica clínica se prefiere la prueba de aliento por sus altas sensibilidad y especificidad, superiores al 95%, seguida del antígeno en heces, que también es una prueba sensible y específica, pero sus resultados pueden verse influenciados por la carga bacteriana en las heces. Las pruebas serológicas son útiles en los estudios epidemiológicos, pero no se recomiendan para diagnosticar infección ni para corroborar la erradicación de *H. pylori*. Recientemente han aparecido nuevas técnicas, como los biosensores a nanoescala y los sistemas microfluídicos, que proporcionan plataformas analíticas potentes para el diagnóstico rápido y sencillo mediante muestras de saliva o heces. Son métodos que pueden utilizarse en consultorio, obteniendo los resultados en minutos. Sin embargo, estas técnicas aún no están ampliamente difundidas⁶⁻⁸.

Métodos invasivos

La endoscopia ofrece múltiples posibilidades para el diagnóstico de *H. pylori*. Gracias a los avances tecnológicos, como alta definición, magnificación e imágenes espectrales, que permiten caracterizar con detalle la mucosa gástrica, los estudios recientes sugieren que la endoscopia puede predecir la presencia de *H. pylori*. Cuando se utiliza la clasificación de Kyoto y el valor obtenido es > 2, se puede predecir la presencia de *H. pylori* hasta con un 90% de exactitud. Esta clasificación tiene además un alto valor predictivo

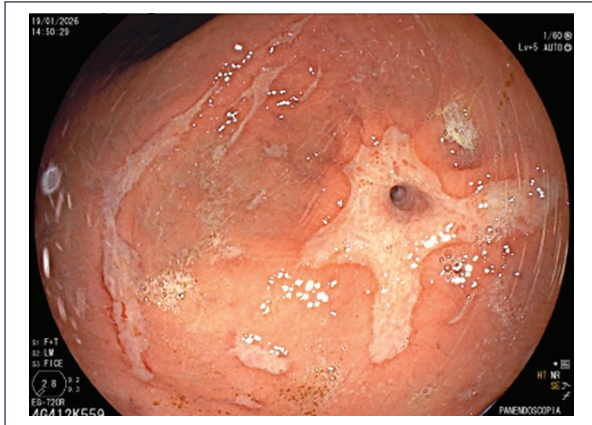

Figura 1. Estenosis pilórica por úlcera péptica.

negativo; cuando el valor obtenido es de 0, la posibilidad de infección por *H. pylori* es nula⁹. Esto, por supuesto, requiere que la endoscopia sea realizada por endoscopistas expertos. En el mundo occidental, se considera que hay que contar con un diagnóstico preciso de *H. pylori* antes de iniciar un tratamiento⁶. La endoscopia permite tomar muestras para la prueba rápida de la ureasa, la evaluación histológica, el cultivo y la detección de material genético de la bacteria mediante reacción en cadena de la polimerasa e hibridación *in situ* por fluorescencia. Incluso puede detectarse *H. pylori* mediante la observación directa de células fluorescentes vivas mediante hibridación *in vivo* con fluorescencia^{6,7}. Cada una de estas metodologías tiene sus ventajas y desventajas. La prueba rápida de la ureasa es popular por su bajo costo y su especificidad del 95-100%. Al igual que los otros métodos diagnósticos, a excepción de la serología, el uso de inhibidores del ácido puede condicionar la obtención de resultados falsos negativos, por lo que se sugiere suspender este tipo de fármacos 14 días antes de realizar la prueba. La gran ventaja de la histología, además de que permite la visualización directa de la bacteria cuando se utilizan tinciones como hematoxilina-eosina y Giemsa, es que también permite identificar condiciones precancerosas como la atrofia y la metaplasia⁶. En este punto en particular, las nuevas guías europeas para el manejo de las condiciones epiteliales precancerosas y del cáncer gástrico temprano (MAPS III) recomiendan que desde la primera endoscopia diagnóstica se realicen biopsias gástricas para identificar la presencia de *H. pylori* y condiciones precancerosas que permitan estratificar el riesgo (diagnóstico oportunista)¹⁰. Se sugiere que las biopsias se tomen

de acuerdo con el protocolo de Sídney. El cultivo de muestras frescas tomadas durante la endoscopia tiene una especificidad del 100%, pero su sensibilidad se puede ver limitada por la logística de traslado y el medio de cultivo de transporte. Actualmente se utiliza con menor frecuencia por inconvenientes logísticos, aunado a los altos costos y el tiempo de espera. Antes del advenimiento de las pruebas moleculares, el cultivo se proponía como el método de elección cuando se deseaba realizar pruebas de sensibilidad a antibióticos en pacientes en los que había fallado un tratamiento de erradicación. El aumento de la resistencia de *H. pylori* a los antimicrobianos exige que cada vez se realicen más pruebas de sensibilidad para poder dar tratamientos personalizados eficaces. La evaluación molecular del genotipo, mediante pruebas de reacción en cadena de la polimerasa y secuenciación masiva de nueva generación, permite la identificación de mutaciones relacionadas con la resistencia a antibióticos. Tienen como ventaja que pueden realizarse a partir de muestras frescas o biopsias en formalina, e incluso en heces. El gran inconveniente es el costo y su baja disponibilidad^{7,8}.

Endoscopia en el diagnóstico de hemorragia por úlcera péptica (clasificación de Forrest)

La visualización directa de las úlceras permite su caracterización, lo cual adquiere particular importancia en caso de hemorragia, donde la presencia de estigmas permite establecer el pronóstico y dirigir el manejo. En este sentido, la clasificación de Forrest, descrita en 1974, sigue siendo ampliamente utilizada. Esta clasificación incluye tres categorías principales: I (hemorragia activa), II (hemorragia reciente) y III (úlceras con base limpia). La categoría I se subdivide en la para la hemorragia en chorro y Ib para la hemorragia que rezuma de la úlcera. La categoría II acepta tres posibilidades: IIa para vaso visible, II b para presencia de coágulo adherido y IIc para mancha plana en la base de la úlcera (Figs. 2 a 4). Esta clasificación se utiliza para predecir el riesgo de recurrencia de la hemorragia, de necesidad de cirugía y de mortalidad (Tabla 1). Las guías internacionales sugieren que se debe ofrecer tratamiento endoscópico a los pacientes con úlceras Forrest Ia, Ib y IIa. En caso de úlceras con coágulo adherido (IIb) se sugiere eliminar el coágulo y dar tratamiento en caso de presentarse hemorragia o encontrar vaso visible^{11,12}.

Tabla 1. Estigmas de hemorragia y tasas promedio de hemorragia continuada, necesidad de cirugía y mortalidad

Estigma	Hemorragia continuada	Necesidad de cirugía	Mortalidad
Hemorragia activa	55% (17-100%)	35% (20-69%)	11% (0-23%)
Vaso visible sin hemorragia	43% (0-81%)	34% (0-56%)	11% (0-21%)
Coágulo adherido	22% (14-36%)	10% (5-12%)	7% (0-10%)
Mancha plana	10% (0-13%)	6% (0-10%)	3% (0-10%)
Base limpia	5% (0-10%)	0.5% (0-3%)	2% (0-3%)

Traducida de Laine y Jensen¹¹.

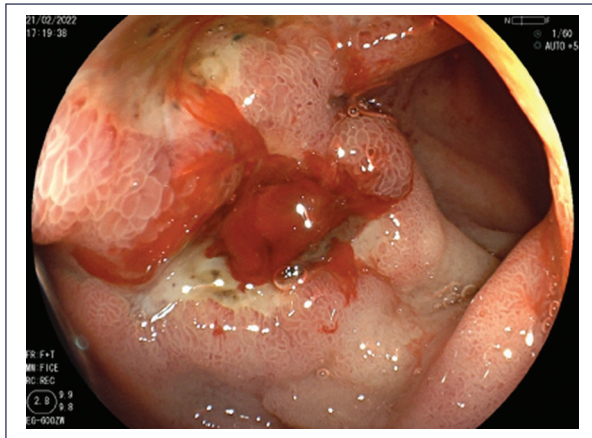


Figura 2. Úlcera duodenal Forrest Ib.

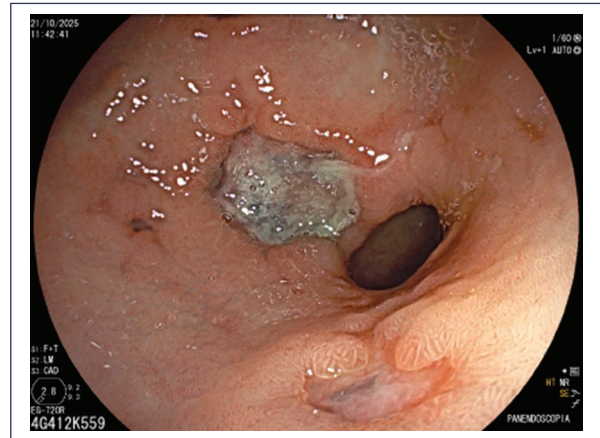


Figura 4. Úlcera gástrica Forrest III.

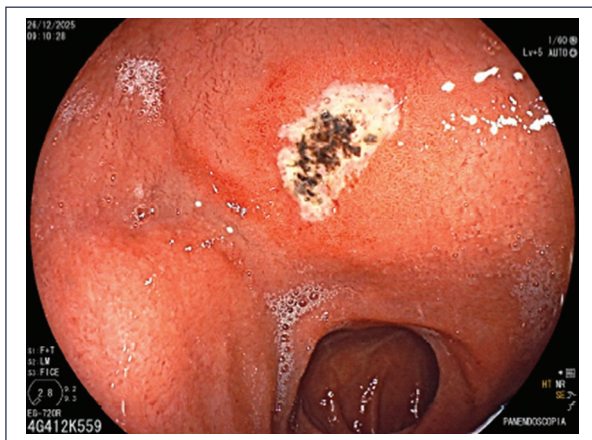


Figura 3. Úlcera duodenal Forrest IIc.

Una de las principales preocupaciones con la clasificación de Forrest es la significativa variabilidad intra- e interobservador. Desde hace varios años se ha estudiado una sonda endoscópica de ultrasonido Doppler que se introduce a través del conducto de

trabajo de un endoscopio convencional. Esta sonda proporciona una evaluación objetiva de la úlcera péptica en términos de flujo sanguíneo: si la señal Doppler es positiva, indica que hay un vaso invisible debajo de la superficie. La sonda Doppler se puede utilizar para determinar si es necesaria terapia endoscópica incluso si no se visualizan estigmas de alto riesgo, así como para determinar si la terapia endoscópica fue adecuada para interrumpir el flujo sanguíneo. Un metaanálisis de ocho estudios mostró que la sonda de ultrasonido Doppler es una herramienta útil para el manejo de úlceras hemorrágicas y que añade información valiosa a la evaluación visual¹³.

Con el objetivo de evitar clasificaciones de Forrest incorrectas, un estudio utilizó inteligencia artificial para crear una red neuronal convolucional en tiempo real que permite evaluar la clasificación de Forrest en el contexto de úlceras pépticas con hemorragia. Los resultados mostraron que esta técnica fue incluso más precisa que la evaluación realizada por endoscopistas expertos¹⁴.

Otros métodos diagnósticos en la enfermedad ácido-péptica

Cápsula endoscópica

La cápsula endoscópica es un método diagnóstico de primera línea para la evaluación del intestino medio. Considerando que no todas las lesiones pépticas requieren tratamiento endoscópico, se ha propuesto que la cápsula endoscópica podría desempeñar un papel en la hemorragia aguda de tubo digestivo alto como herramienta de estratificación del riesgo. La cápsula MiroCam Navi (Intromedic Ltd, Seúl, Corea) se puede mover en la cavidad gástrica mediante un imán externo portátil (MACE, *magnetically assisted capsule endoscopy*). Las imágenes en tiempo real se muestran en un monitor y la grabación de vídeo puede visualizarse al finalizar el examen. La cápsula tiene una batería de 11 horas de duración, lo que permite la exploración pasiva posterior del intestino delgado en la misma sesión. Un estudio reciente con un número limitado de pacientes mostró que la MACE detecta más lesiones gastrointestinales altas que la endoscopia, aunque no hubo diferencias estadísticamente significativas. La MACE parece ser comparable a la endoscopia para la detección de lesiones sospechosas de ser la causa de sangrado¹⁵. En dicho estudio, la cápsula endoscópica fue bien tolerada y permitió predecir un alta temprana segura. La MACE también detectó sangrado del intestino delgado en el 18% de la cohorte. Se requieren más estudios para determinar si la MACE podría desempeñar un papel en la hemorragia de tubo digestivo alto, ya sea como alternativa diagnóstica a la endoscopia, localizando el sitio de sangrado y estratificando a los pacientes de alto y bajo riesgo, para evitar el ingreso de aquellos sin estigmas de riesgo y priorizando a los pacientes con estigmas para endoscopia temprana¹⁵.

Tomografía computarizada

La tomografía computarizada (TC) es un recurso indispensable en el servicio de urgencias. En la actualidad, la TC es una herramienta diagnóstica fundamental en los pacientes que llegan a urgencias por cuadros de dolor abdominal. En el contexto de la úlcera péptica perforada, la TC es de gran utilidad, ya que permite identificar aire libre en la cavidad abdominal, independientemente de que no sea posible demostrar el sitio de la perforación. Sin embargo, en una gran parte de las TC solicitadas en urgencias no se identifica un cuadro de abdomen agudo. ¿Podría detectar la TC

enfermedad ácido-péptica? En general, se considera que los hallazgos tomográficos son inespecíficos para el diagnóstico de úlcera. En un estudio retrospectivo que incluyó 51 pacientes con diagnóstico de úlcera péptica por endoscopia, dos radiólogos evaluaron las TC con contraste realizadas dentro de las 24 horas previas al diagnóstico endoscópico y los resultados mostraron, en primer lugar, que la concordancia entre ambos radiólogos fue muy alta¹⁶. Los hallazgos que sugirieron de manera consistente la presencia de úlcera fueron el contenido gástrico de alta densidad, el engrosamiento focal de la pared de baja atenuación y la evaginación luminal focal¹⁶. Hacen falta más estudios para validar estos hallazgos tomográficos que permitan sospechar una úlcera péptica en TC para referir a procedimiento endoscópico.

Financiamiento

Los autores declaran no haber recibido financiamiento para este estudio.

Conflicto de intereses

Los autores declaran no tener conflicto de intereses.

Consideraciones éticas

Protección de personas y animales. Los autores declaran que para esta investigación no se han realizado experimentos en seres humanos ni en animales.

Confidencialidad, consentimiento informado y aprobación ética. El estudio no involucra datos personales, historias clínicas ni muestras biológicas humanas, por lo que no requiere aprobación ética. No se aplican las guías SAGER.

Declaración sobre el uso de inteligencia artificial. Los autores declaran que no se utilizó ningún tipo de inteligencia artificial generativa para la redacción ni la creación de contenido de este manuscrito.

Referencias

1. Vakili N. Peptic ulcer disease: a review. *JAMA*. 2024;332:1832-42.
2. Lanas A, Chan FKL. Peptic ulcer disease. *Lancet*. 2017;390:613-24.
3. Wauters L, Dickman R, Drug V, Mulak A, Serra J, Tack J, et al. United European Gastroenterology (UEG) and European Society for Neurogastroenterology and Motility (ESNM) consensus on functional dyspepsia. *United European Gastroenterol J*. 2021;9:307-31.
4. Nasser-Moghaddam S, Mousavian AH, Kasaeian A, Kanno T, Yuan Y, Ford AC, et al. What is the prevalence of clinically significant endoscopic findings in subjects with dyspepsia? Updated systematic review and meta-analysis. *Clin Gastroenterol Hepatol*. 2023;21:1739-49.
5. Kuipers EJ, Thijs JC, Festen HP. The prevalence of *Helicobacter pylori* in peptic ulcer disease. *Aliment Pharmacol Ther*. 1995;9(Suppl 2): 59-69.

6. Malfertheiner P, Camargo MC, El-Omar EM, Liou JM, Peek RM Jr, Sugano K, et al. Helicobacter pylori infection. *Nat Rev Dis Primers*. 2023;9:19.
7. Sousa C, Ferreira R, Santos SB, Azevedo NF, Melo LDR. Advances on diagnosis of Helicobacter pylori infections. *Crit Rev Microbiol*. 2023;49:671-92.
8. Ranjbar R, Ebrahimi A, Sahebkar A. Helicobacter pylori infection: conventional and molecular strategies for bacterial diagnosis and antibiotic resistance testing. *Curr Pharm Biotechnol*. 2023;24:647-64.
9. Toyoshima O, Nishizawa T, Koike K. Endoscopic Kyoto classification of Helicobacter pylori infection and gastric cancer risk diagnosis. *World J Gastroenterol*. 2020;26:466-77.
10. Dinis-Ribeiro M, Libânio D, Uchima H, Spaander MCW, Borschein J, Bhandari P, et al. Management of epithelial precancerous conditions and early neoplasia of the stomach (MAPS III): guideline update 2025. *Endoscopy*. 2025;57:504-54.
11. Laine L, Jensen DM. Management of patients with ulcer bleeding. *Am J Gastroenterol*. 2012;107:345-60.
12. Gralnek IM, Dumonceau JM, Kuipers EJ, Lanas A, Sanders DS, Kurien M, et al. Diagnosis and management of nonvariceal upper gastrointestinal hemorrhage: ESGE guideline. *Endoscopy*. 2015;47:a1-46.
13. Bhurwal A, Patel A, Mutneja H, Goel A, Palomera-Tejeda E, Tharian B, et al. The role of endoscopic Doppler probe in the management of bleeding peptic ulcers: a systematic review and meta-analysis. *Expert Rev Gastroenterol Hepatol*. 2021;15:835-43.
14. He XJ, Wang XL, Su TK, Yao LJ, Zheng J, Wen XD, et al. Artificial intelligence-assisted system for the assessment of Forrest classification of peptic ulcer bleeding: a multicenter diagnostic study. *Endoscopy*. 2024;56:334-42.
15. Ching HL, Hale MF, Sidhu R, Beg S, Ragunath K, McAlindon ME. Magnetically assisted capsule endoscopy in suspected acute upper GI bleeding versus esophagogastroduodenoscopy in detecting focal lesions. *Gastrointest Endosc*. 2019;90:430-9.
16. Oyanagi K, Higuchi T, Yoshimura N. Computed tomography findings of acute gastric peptic ulcer. *Clin Imaging*. 2021;71:77-82.